Empyém

Pro setkání pneumologů
a pneumochirurgů v
Emauzském klášteře

4. června 2026
Ladislav Lacina

Pneumologická klinika
FTN Praha-Krč

Centrová péče PK FTN

- Plicní onkologie: KOC, POCH
- Intersticiální plicní procesy: ERN Lung
- Centrum pro těžké astma
- Centrum pro multirezistentní TBC
- Centrum pro léčbu deficitu alfa-1-AT
- Pokročilá bronchoskopie
- Centrum pro závislé na tabáku

…a neformalizovaně další

→ Složitá onemocnění pleurálního prostoru
- **empyémy**
- častý důvod překladu z jiných nemocnic

Empyém

Tělesná dutina vyplněná hnisem
- typicky pleurální prostor
- bakteriální zánět

Většinou nejde o primární onemocnění, ale o komplikaci
- **přenos z pneumonie**
- přenos z jiné zánětlivé lokalizace
  (např. ze subfrenického abscesu)
- iatrogenní
  (např. po drenáži PNO)
- následek píštěle bronchiálního stromu či jícnu
- následek úrazu hrudníku
- v dutině po pneumonektomii

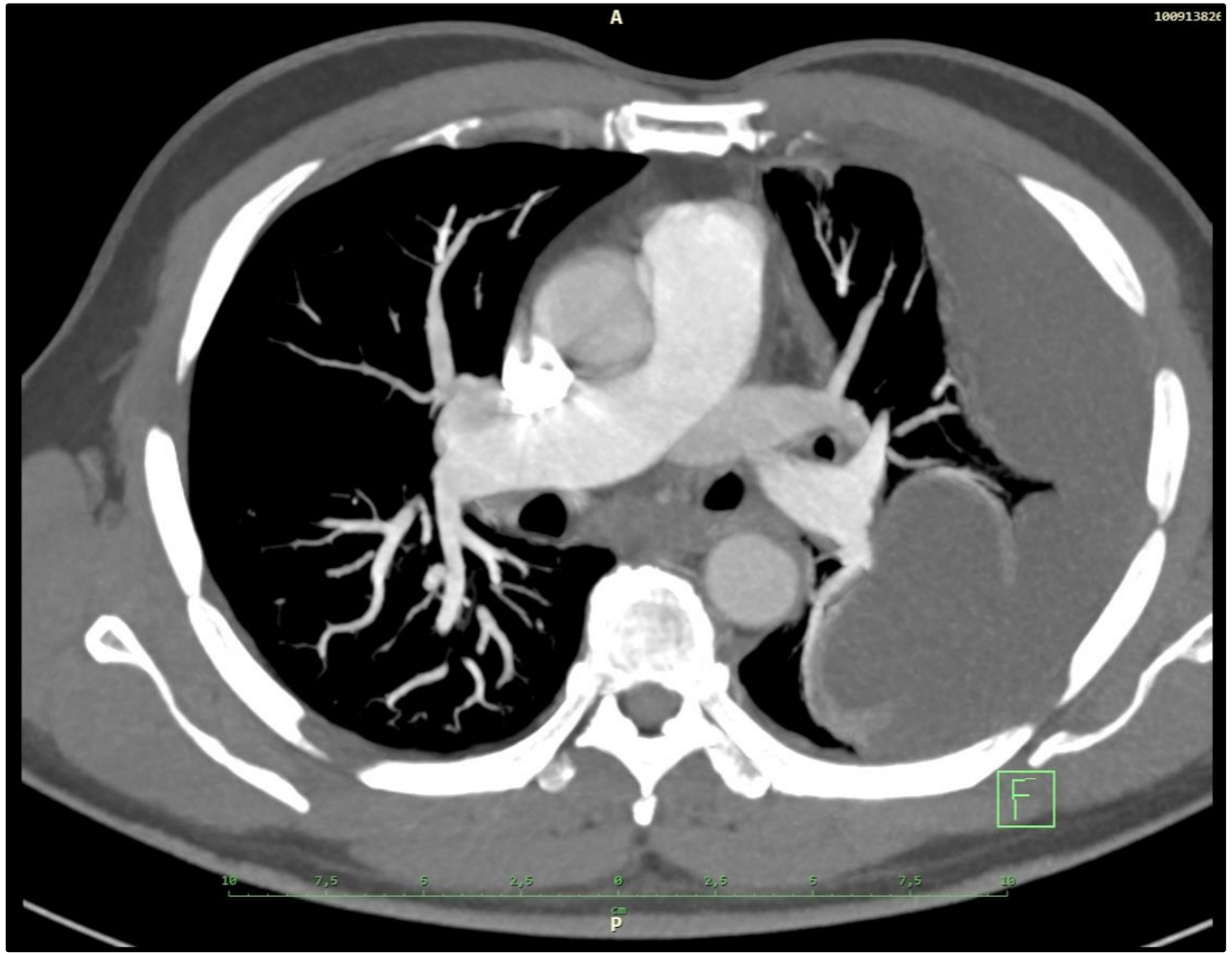

Empyém

Fáze podle ATS 1962

1) exsudativní fáze

↓

- přibývají neutrofily (> 5000/µL)
- pH <7,1
- ↓glukóza, ↑LDH

2) fibrinopurulentní fáze

↓

- tvorba sept
- fibroprodukce

3) organizovaný empyém

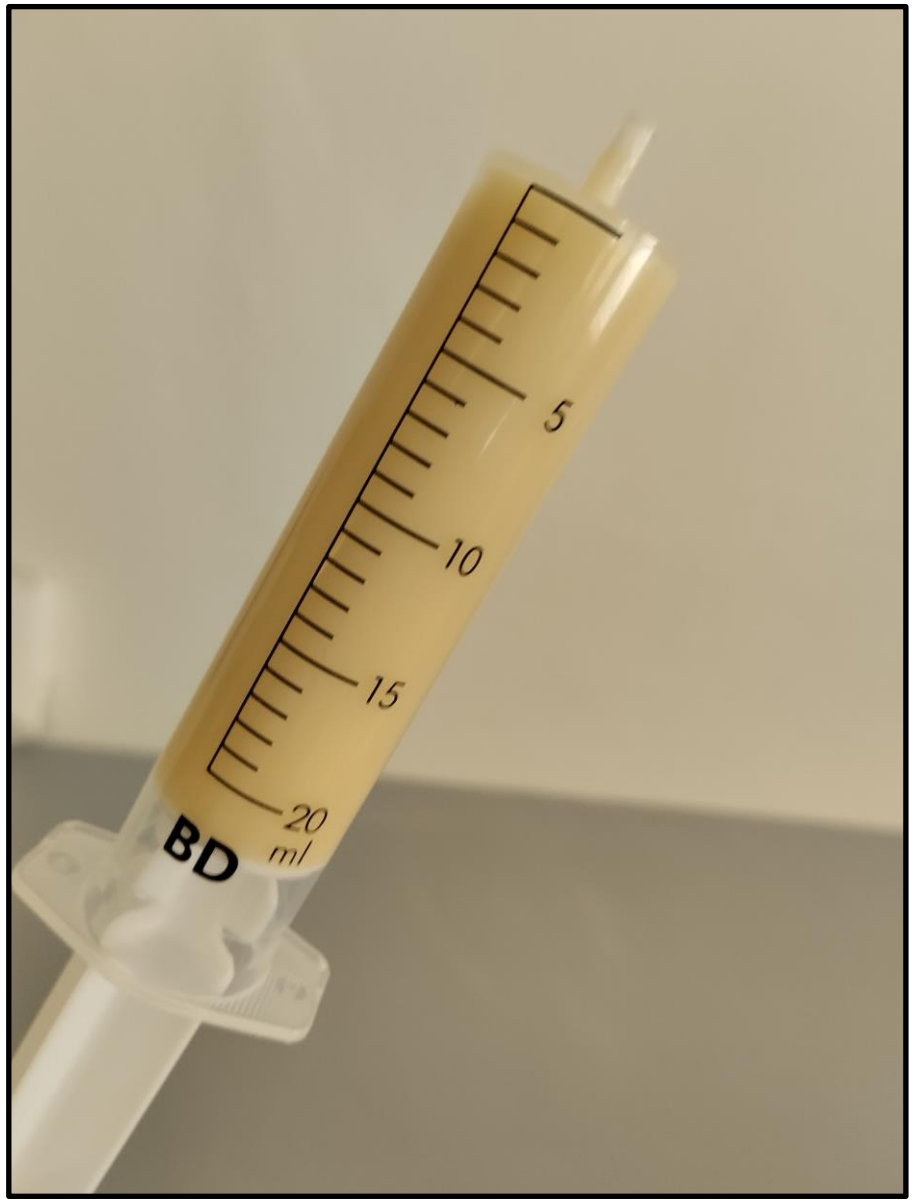

makroskopicky zjevný empyém

Případy empyému na naší klinice

Data za období 4/2024 – 4/2026 (24 měsíců)

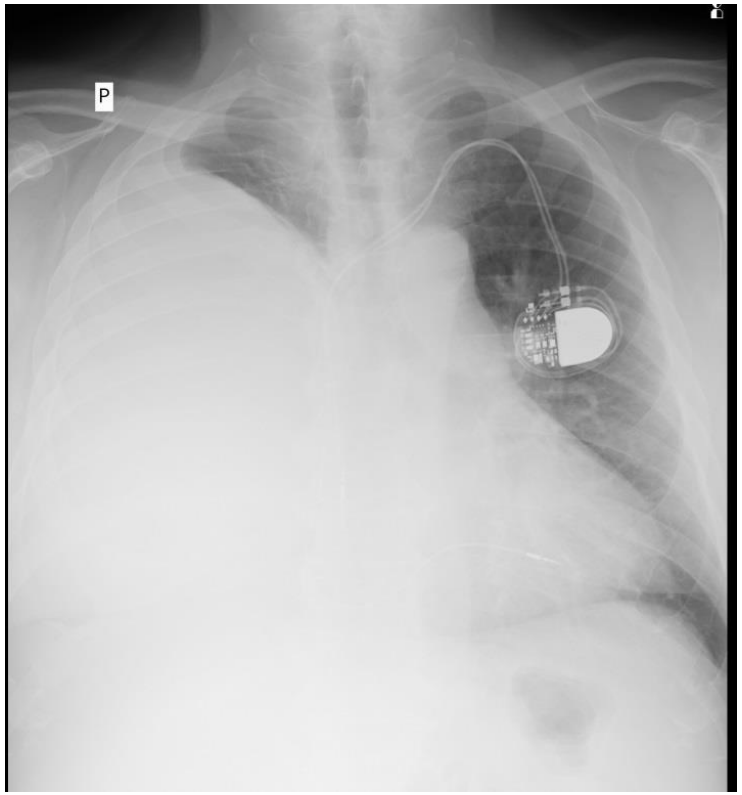

61 případů - 42 (69%) muži, 19 (31%) ženy

⌀ věk: 64 let [30..90]

lateralita: vpravo: 33x (54%), vlevo: 28x (46%)

makroskopicky:

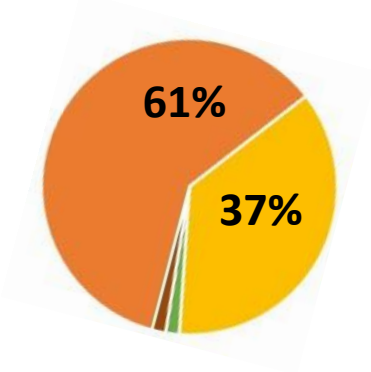

- makroskopicky zjevný:	37x (61%)
- převážně laboratorní char.	24x (37%)
- nezjišťováno (neevakuováno)	1x (1,5%)
- neuvedeno (překlad odjinud)	1x (1,5%)

cytologie či histologie:
„záplava neutrofilů, empyém“

biochemie:
glukóza<3 mmol/l
LDH>15 µkat/l
pH<7,2

Pacienti ve všech případech hospitalizováni.

Případy empyému na naší klinice

Data za období 4/2024 – 4/2026 (24 měsíců)

Pacienti ve všech případech hospitalizováni
- téměř výhradně ukládáni na 3. lůžkovou stanici
  - zákrokový sálek
  - vyhrazená sestra k ošetřování drenáží
  - epidemiologické důvody

Odkud pacienti přišli?

interna FTN	20%
jiné odd. FTN	6%
jiná nemocnice	24,5%
prakt. lékař	18%
sám (bez doporučení)	15%
naše amb. (větš. onko)	6%
PNEA	6%
domov pro seniory	1,5%

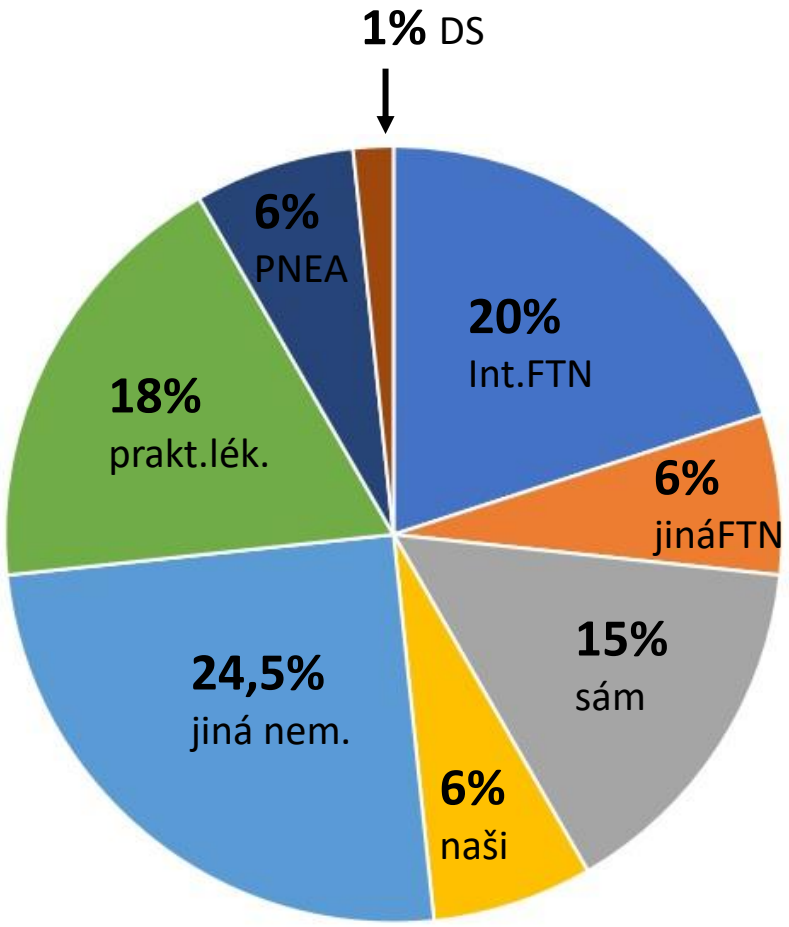

Predispozice k empyému?

Teorie:

- Poruchy systémové imunity

- Lokální poruchy imunity
  - např. špatná motilita cilií (nikotinismus, dyskineze…)
  - špatné bariérová funkce

- Intenzivní zdroj patogenu do resp. traktu
  - stavy vedoucí k aspiracím
  - špatná ústní hygiena

Co jsme zaznamenali my:

- alkoholismus	10x
- st.p. PNO či traumatu hrudníku	6x
- diabetes mellitus	6x
- psychiatrické onemocnění	4x
- plicní karcinom	4x
- mimoplicní malignita	3x
- reflux, GERD	3x
- renální insuficience	2x
- TBC v minulosti	2x
- podbráničnící absces	2x
- revmatologické či imun. onem.	2x
- CVID	1x
- syndrom nepohyblivých cilií	1x
- chron. pleur. katetr	1x
- vdechlá skořápka	1x
- **nic**	**20x**

Kuřáků: 52%

Špatná ústní hygiena
- mnoho

?

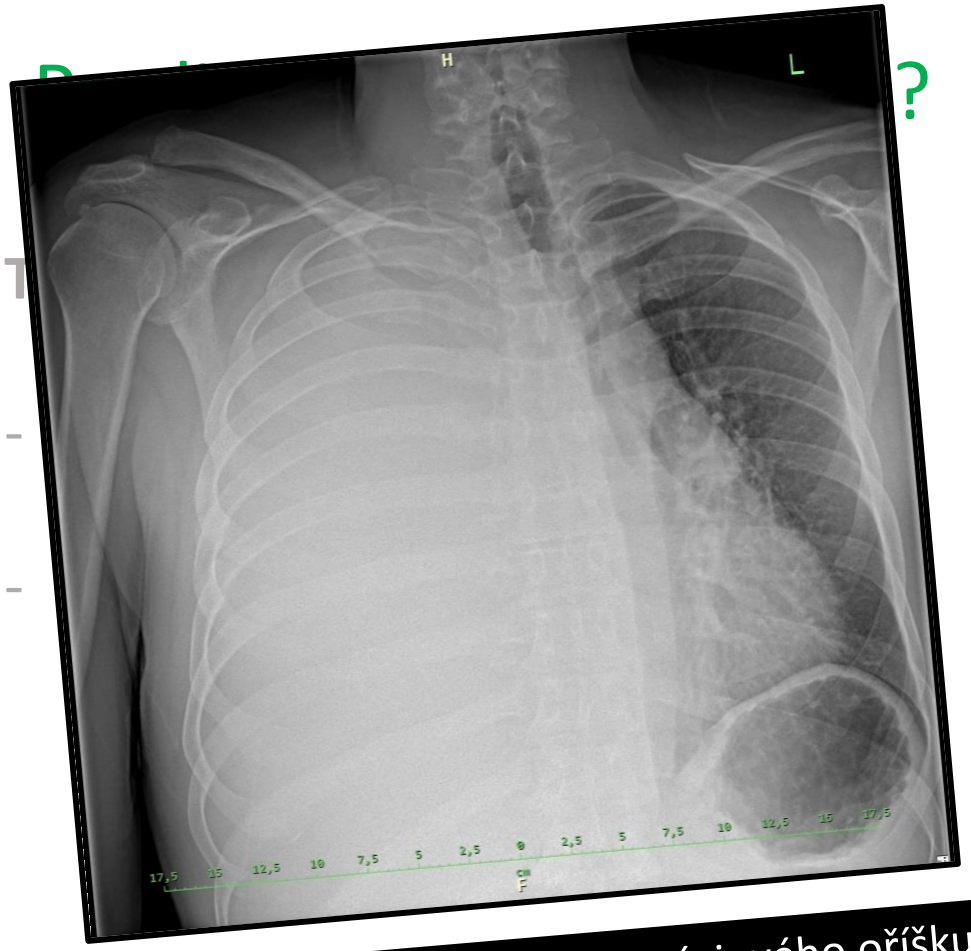

Empyém při vdechlé skořápce pistáciového oříšku

intenzivní zdroj patogenu do resp. traktu

- stavy vedoucí k aspiracím
- špatná ústní hygiena

Nedostatečný efekt hrudní drenáže (následně přeložen k operaci)

- řáků: 52%
- atná ústní
- ygiena
- mnoho
- 1x
- 1x
- vdechlá skořápka 1x
- **nic** **20x**

Infekční patogen?

Empyém je bakteriální infekce, ale reálná záchytnost patogenu bývá nízká.

V tomto souboru identifikován 15x (25%)

6x Streptococcus (pneumoniae, constellatus, intermedius)

5x staphylococcus (aureus, haemolyticus, epidermidis)

3x gramnegativní tyče (klebsiella pneumoniae, escherichia coli, stenotrophomonas maltophilia)

1x anaerobní patogen

Ve skutečnosti se zřejmě v našem soubory anaeroby uplatňovaly více, ale běžně je nevyšetřujeme.

Léčba empyému

- antibiotická léčba
  - kombinovaná léčba
  - vhodné začlenit speciální ATB na anaeroby
  - Naše běžné ATB kombinace: Cefotaxim + Ciprofloxacin + Metronidazol
    Augmentin + Metronidazol
    Augmentin + Klindamycin (Dalacin)

- evakuace hnisu
  - mechanická komponenta evakuace
  - chemická komponenta (fibrinolytika): Altepláza 10mg do drénu (lze opakovaně)
    DNAáza (domáza alfa) – u nás nepoužíváme

- prevence recidiv

Hrudní drenáž

Drenáž v procesu

Atypická lokace drenáže opouzdřené kapsy empyému

Speciální postupy

Intrapleurální fibrinolýza

- přípravek Actilyze
- většinou 10mg ve 2 po sobě následujících dnech
- rozrušuje septa a usnadňuje evakuaci empyému

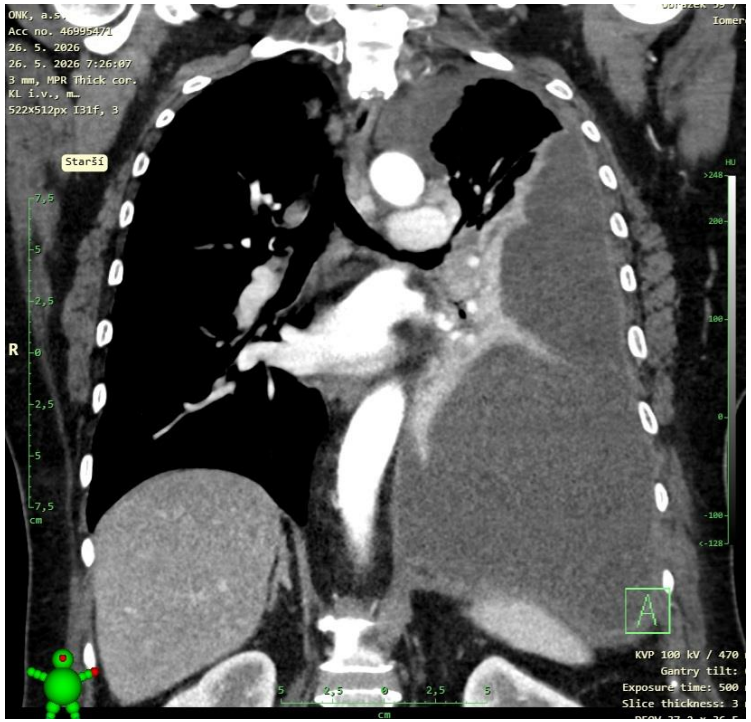

před drenáží

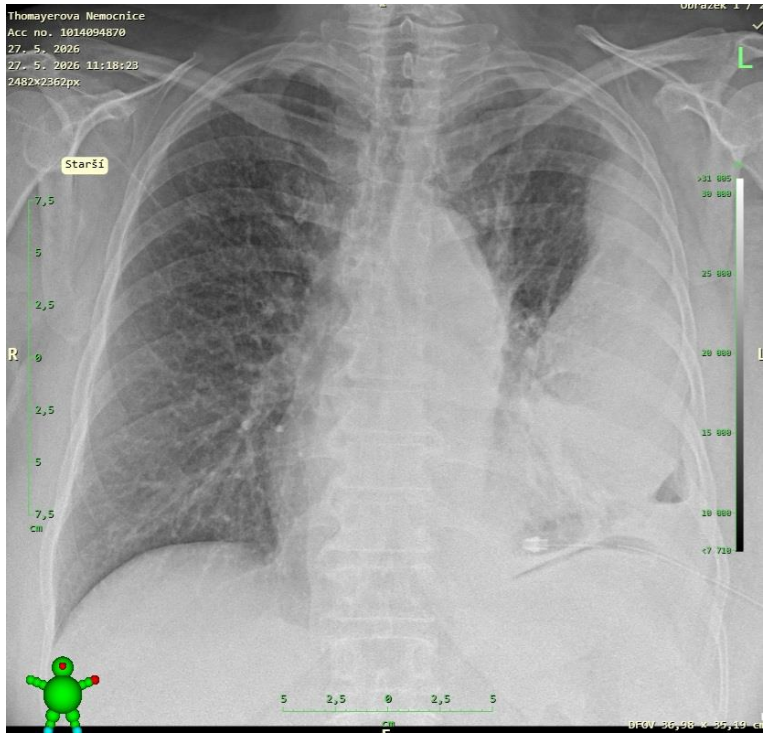

po drenáži, před actilýze

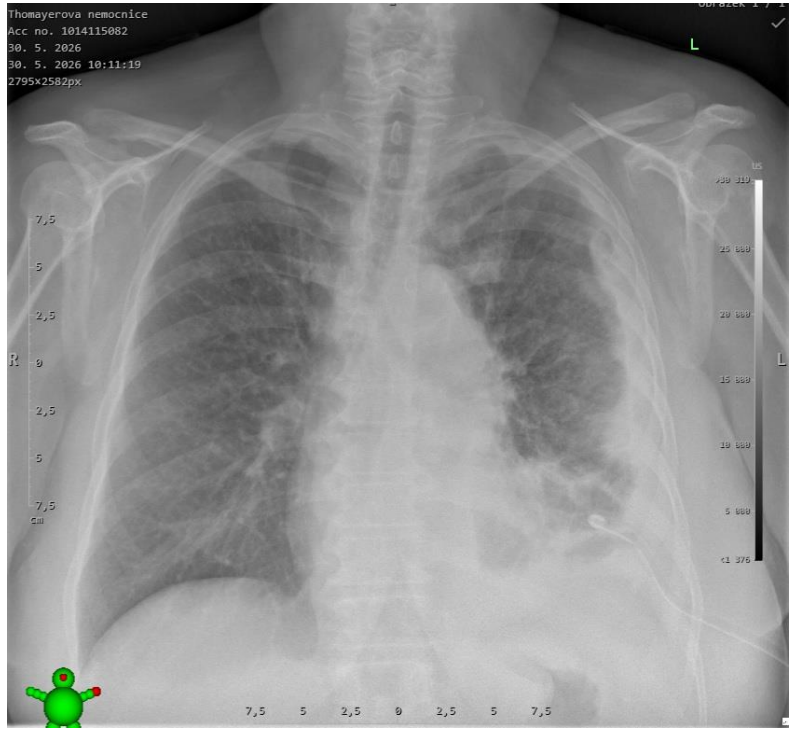

po actilýze

Modality léčby v popisovaném souboru

Antibiotika: vždy

Hrudní drenáž: 55x (90%) ano, 6x (10%) ne

Proč ne?

1x nevhodná lokalizace + malý rozsah, jen ATB
1x technický nezdar
4x nepokoušíme se, odesíláme na hrudní chirurgii

Intrapleurální fibronilýza
(aplikace alteplázy)

35x (64%)

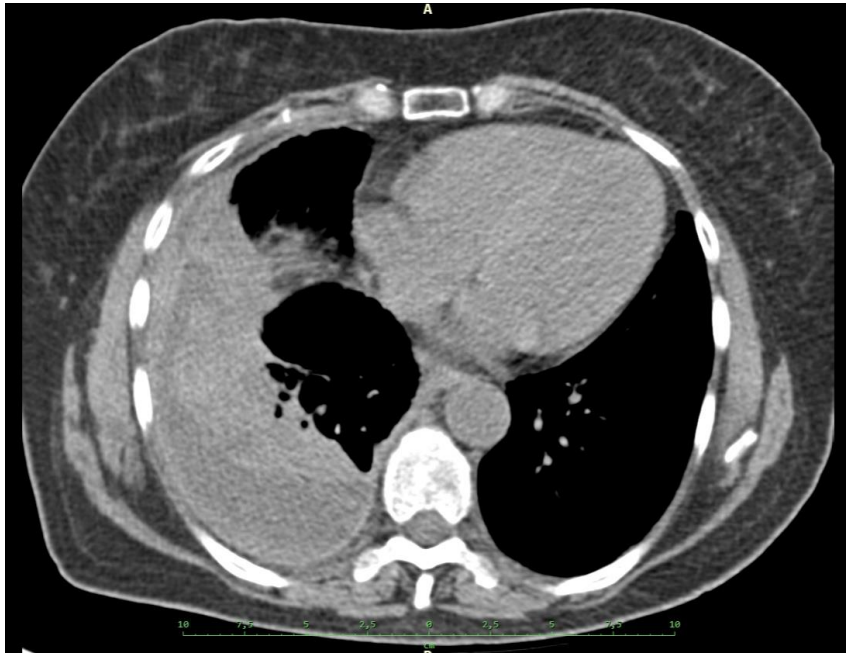

pokročilá organizace empyému

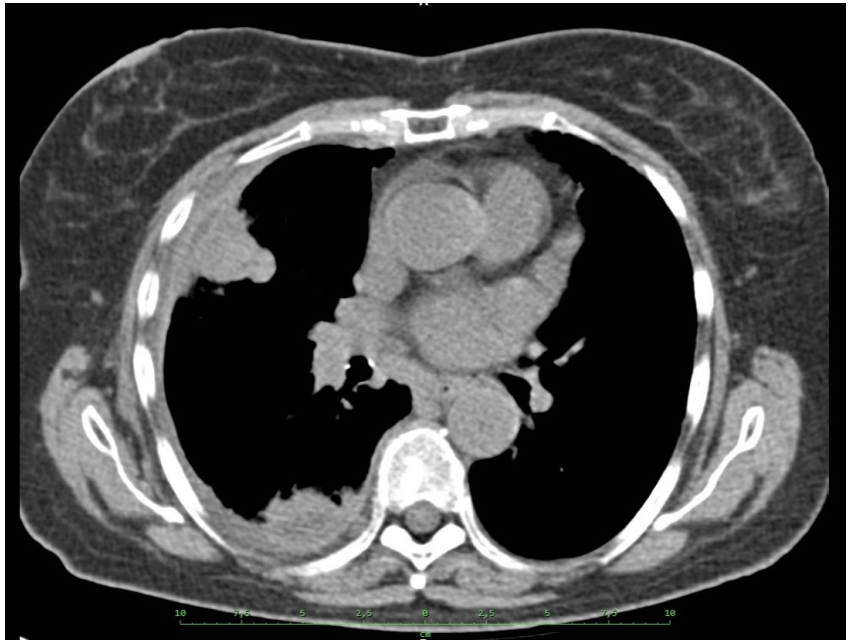

nejisté formace s širší diff.dg.

Kdy se obrátit na hrudní chirurgii

10 (16%) pacientů odesláno na Hr.Chr.

- 6x „hned“
- 3x pro neuspokojivý efekt drenáže
- 1x pro opakované recidivy → syndrom nepohyblivých řasinek

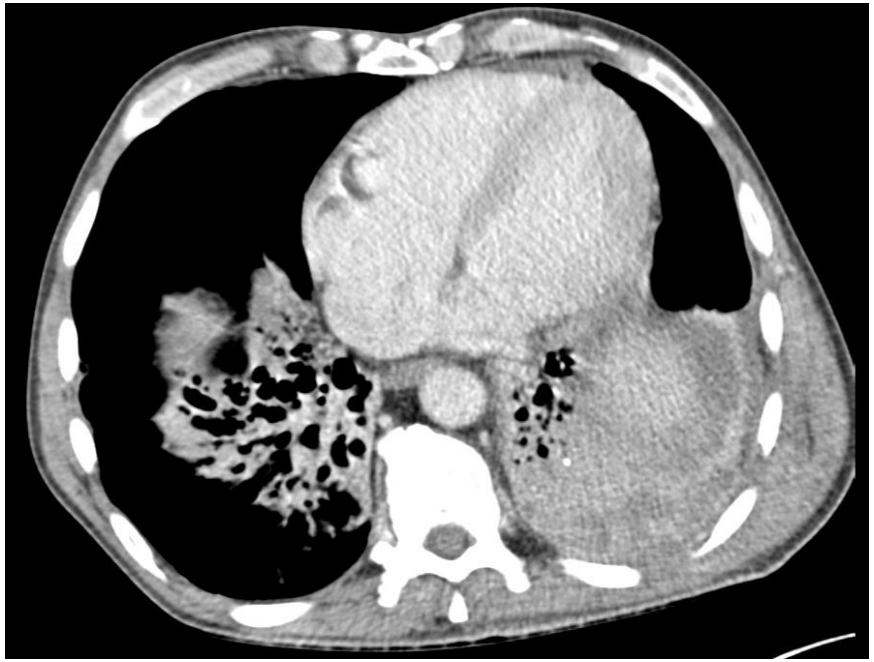

1 pacient naopak odeslán z Hr.Chr. k nám

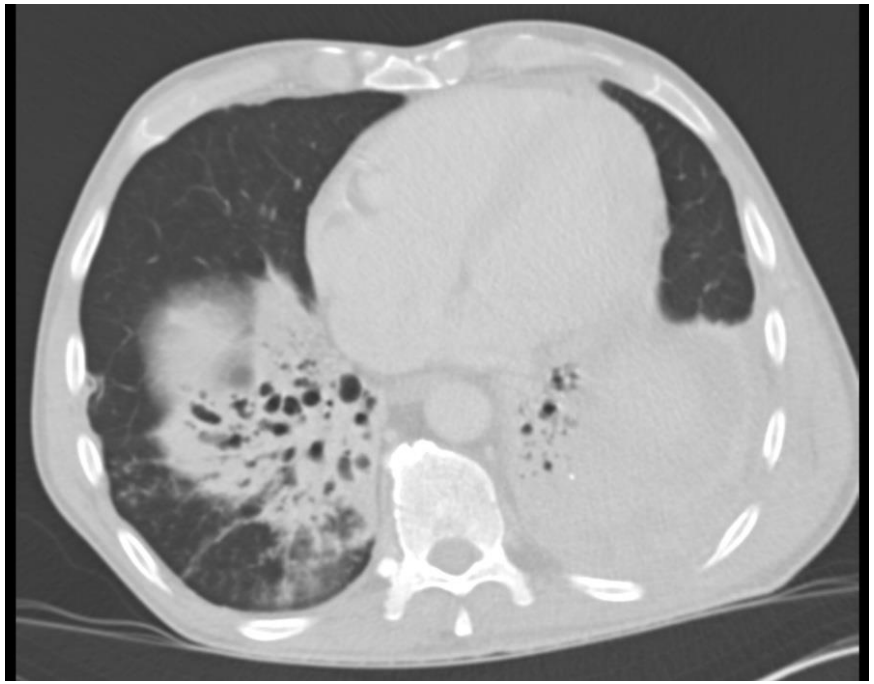

„Pacienta odesíláme na kliniku hrudní chirurgie k chirurgické sanaci empyému.“

Co kolegové chirurgové učinili?

- 6x thorakotomie, dekortikace
- 2x redrenáž
- 1x VTS, biopsie
- 1x thorakotomie, lobektomie, dekortikace

Kdy se obrátit na hrudní chirurgii (a kdy ne)

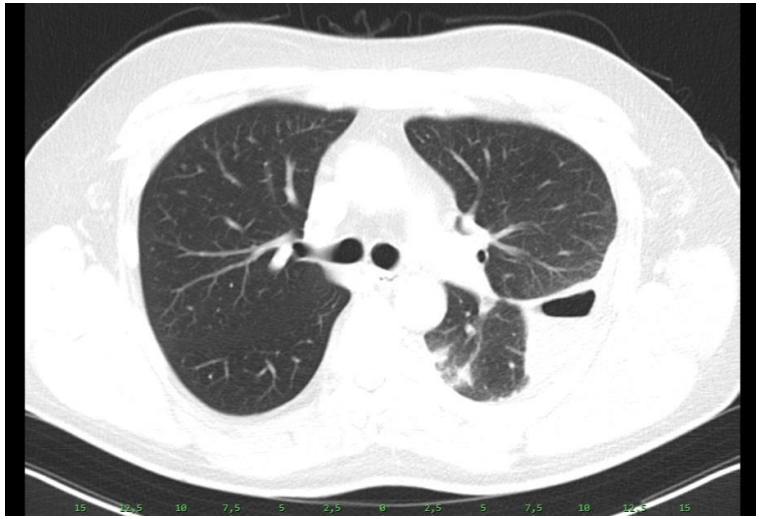

10 (16%) pacientů odesláno na Hr.Chr.

1 pacient naopak odeslán z Hr.Chr. k nám

→ Tzn. 50 (82%) pacientů hrudní chirurgii nepotřebovalo.
…určitě ne ?

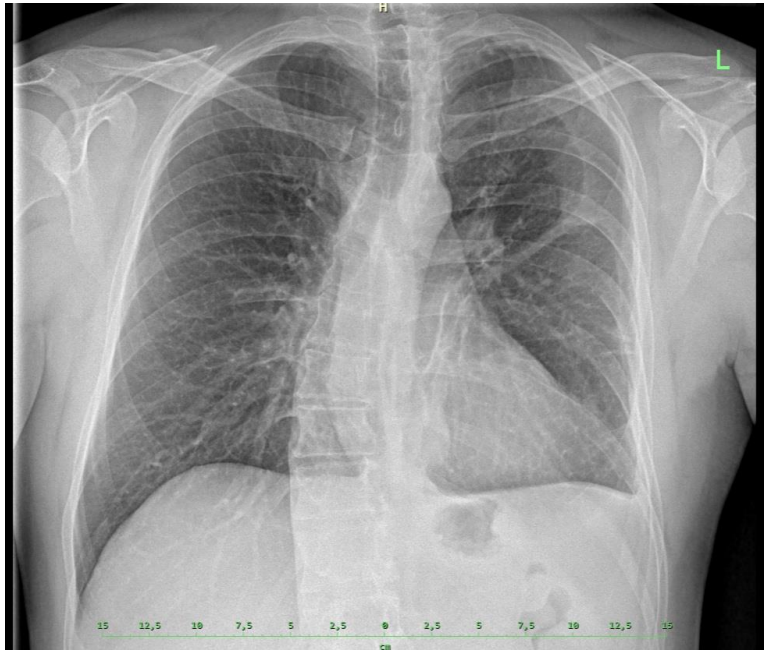

Řada pacientů propouštěna s reziduy, někdy značnými.

- Řešíme protrahovaným podáváním ATB
  - většinou chinolony na 2-3 týdny, vzácněji klindamycin

Kdy se obrátit na hrudní chirurgii
(a kdy ne)

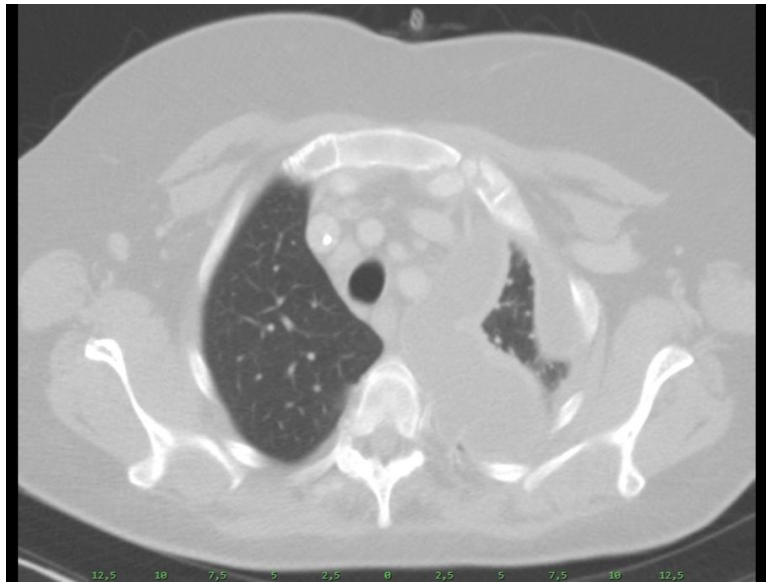

10 (16%) pacientů odesláno na Hr.Chr.

1 pacient naopak odeslán z Hr.Chr. k nám

- 70-letá žena
- původně na ARO jako septický stav
- překlad na Hr.Chr, kde drénována a brzy přeložena k nám
- uvažováno o „vrácení“ na Hr.Chr k operační sanaci
- Nakonec pro interní polymorbidity neodesílána, vyřešeno protrahovaným podáváním ATB

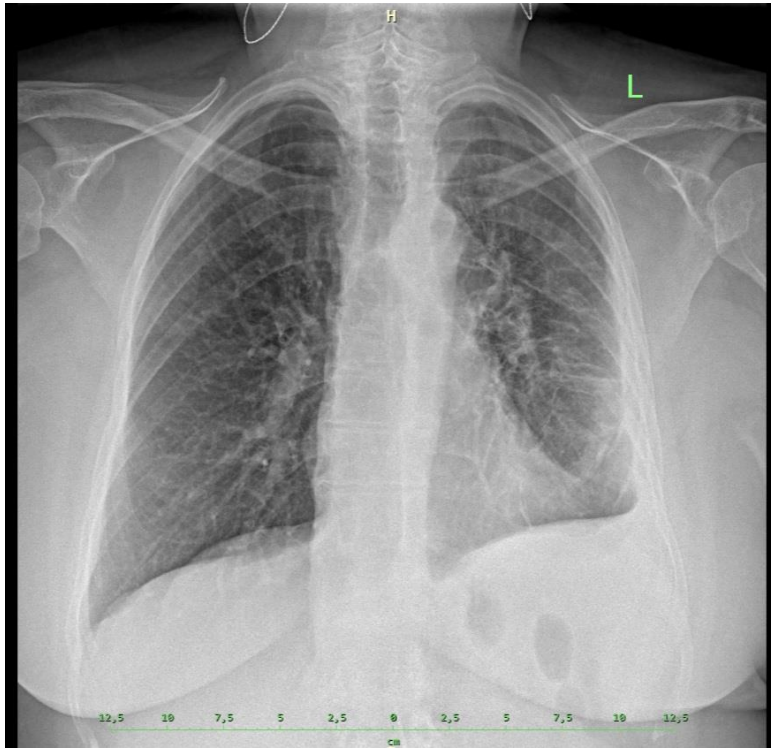

Úmrtí v popisovaném souboru

- 2 pacienti z 61 případů (3%)
- oba muži

- 1.případ – přidružené srd. selhání
- 2.případ – hnisavá meningitida

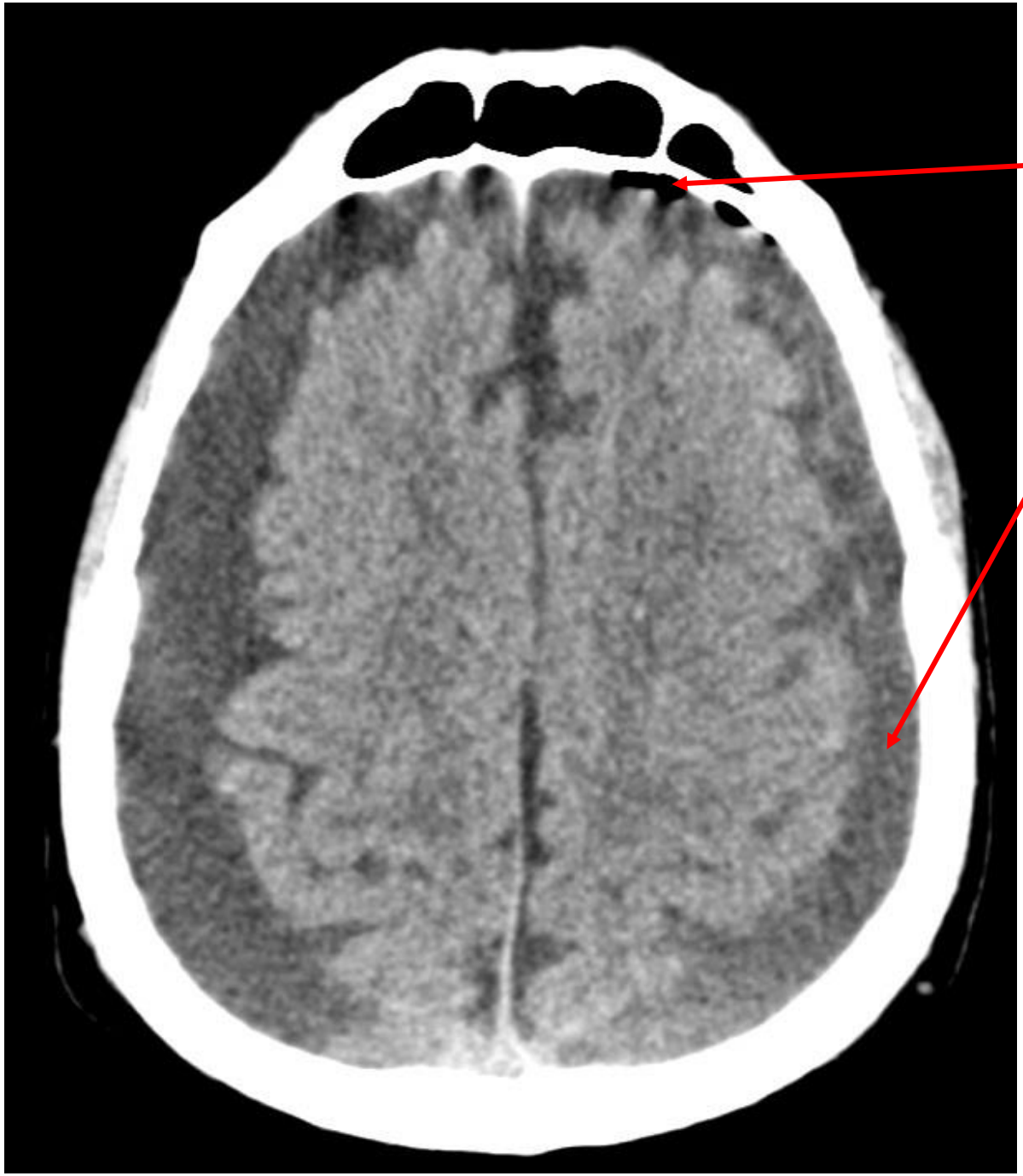

Děkuji za pozornost !

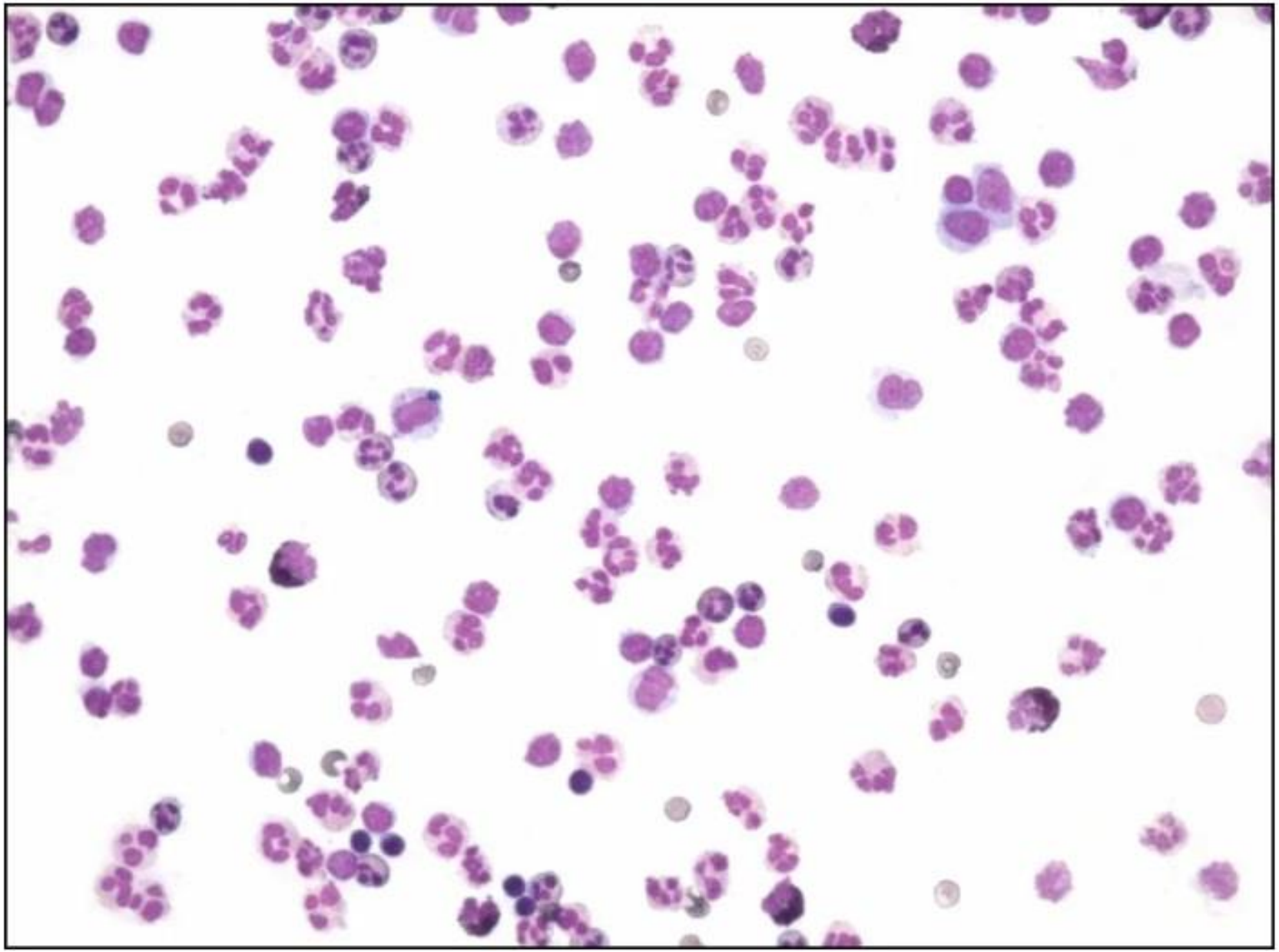

Olaru M., Pleșea I.E., Dragnei D, et al; Pleurisies – the experience of 'Tudor Vladimirescu' Hospital of Pneumology II: morphological study; Rom J Morphol Embryol 2011, 52(1 Suppl):283–295